

Pediatría

Detección temprana de displasia del desarrollo de caderas en lactantes menores de 6 meses.

Dra. Carmen Arreaga, Pediatra Neonatóloga del Hospital Alcívar

Dr. Yoel Pinto, Pediatra Residente del Hospital Alcívar

Resumen

La displasia del desarrollo de la cadera se puede dar intraútero, en etapa perinatal o durante la lactancia o la infancia. Un 50% de ella se diagnostican con las maniobras de Ortolani y Barlow al nacimiento, y el 35% son diagnósticos tardíos. La limitación a la abducción se muestra sensible (69%) y específica (54%) en mayores de 3-6 meses.

Existen marcadores de alto riesgo de displasia del desarrollo de la cadera que se asocian a ésta en el periodo neonatal, cuya incidencia va de 10-20 por 1.000 nacimientos. El presente trabajo nos muestra la prevalencia de displasia del desarrollo de la cadera en 127 lactantes menores de 6 meses de la consulta externa Hospital Alcívar; a quienes se les solicitó radiografía de caderas como cribado de esta patología entre los 3 y 4 meses de vida y ecografía de caderas en menores de 3 meses cuando existía sospecha clínica, la misma que fue de 2,3% (3/127).

Se recomienda realizar ecografía de caderas en el menor de 3 meses y radiografía de caderas en el mayor de 3 meses ante una exploración clínica anormal o dos de los tres factores de riesgo (sexo femenino, parto de nalgas, antecedente familiar de displasia del desarrollo de la cadera).

Palabra Clave: Displasia.

Summary

Developmental dysplasia of the hip can develop intra-uterine, perinatal and at childhood stages. 50% are diagnosed at birth with the Ortolani and Barlow manoeuvres and 35% are diagnosed later. There are risk factors for developmental dysplasia of the hip on the neonatal period. The incidence is 10 - 20 for 1000 births. The purpose of this study is to find out the prevalence of developmental dysplasia of the hip in 127 children under 6 months old for whom we requested screening for developmental dysplasia of the hip.

The results showed that clinical manifestations were specific and prevalence was of 2,3% (3/127).

Key word: Dysplasia

Introducción

La displasia del desarrollo de caderas es una patología que puede darse en etapas prenatal o postnatal (1), es una de las causas más importantes y prevenibles de discapacidad durante la infancia; forma un espectro de diversas anomalías anatómicas o funcionales de la articulación coxofemoral (2).

El término displasia del desarrollo de caderas ha reemplazado a términos como displasia congénita de caderas, luxación congénita de caderas, displasia luxante de caderas, ya que la enfermedad no siempre está presente en el momento del nacimiento y puede desarrollarse en el primer año de vida (3). Sin embargo, Barlow describió el hallazgo frecuente de caderas inestables en el examen físico al nacimiento (1 de cada 60) y que llegaban a estabilizarse a las 2 semanas, probablemente se deba a la presencia de hormonas circulantes transferidas por la madre y cuyo efecto es relajar la musculatura, como la relaxina y otras que producen una inestabilidad fisiológica (4).

El desarrollo normal de la cadera se da por un equilibrio entre el crecimiento del acetábulo, fémur proximal y la vasculatura que se va acomodando a los cambios óseos; este desarrollo es proporcionado por código genético, embrionario, fetal y una variedad de factores ambientales y biológicos que lo pueden alterar.

El acetábulo y la cabeza femoral se desarrollan de células mesenquimales primitivas; alrededor de la semana 11 de gestación la cadera ya está completamente formada. Al nacimiento la epífisis femoral es cartilaginosa y está unida al trocánter mayor a través del cartílago de crecimiento del cuello femoral; entre el cuarto y sexto mes aparecen los núcleos de osificación de la epífisis del trocánter mayor, siendo evidentes los cambios de configuración (2). En el periodo postnatal la maduración acetabular se acelera por el desarrollo del rodete cotiloideo que envolverá mejor la cabeza femoral.

La incidencia de displasia del desarrollo de caderas en el periodo neonatal es de 1-2 por mil nacimientos con caderas luxadas y de 10-20 por mil nacimientos si incluimos las caderas luxables o inestables, si no se tratan es muy probable que en 12 meses evolucionen hacia una incapacidad tan grave como fácil de evitar (5). Un 50% de las artrosis de cadera (incidencia en adultos mayores de 55 años: 3,5%) se atribuyen a displasias congénitas. La incidencia de esta patología es mayor en países como Hungría y Austria (8).

No existe una definición única para los factores de riesgo, la más aceptada es el criterio de la Academia Americana de Pediatría. Los marcadores de alto riesgo de displasia del desarrollo de la cadera son:

- Antecedentes familiares de DDC.
- Parto en presentación de nalgas
- Sexo femenino.

Existen factores asociados a un riesgo de DDC, que obligan a una exploración física muy atenta, pero no justifican la realización de una ecografía por no encontrarse una asociación significativa con DDC, entre estos factores están la prematuridad, sobrepeso al nacimiento, oligohidramnios, parto por cesárea, deformidades posturales, deformidades faciales, plagiocefalia, escoliosis postural neonatal y en general cualquier malformación congénita (5, 8).

El pronóstico de la DDC depende de la precocidad del diagnóstico y tratamiento; por lo que es de vital importancia realizar un adecuado examen físico. Un 50% de los casos de DDC se diagnostican sólo por las maniobras de Ortolani y Barlow durante el periodo neonatal; a pesar de su baja sensibilidad y especificidad

frente a la displasia; su aplicación sistemática ha disminuido la incidencia de luxación congénita persistente de cadera; a pesar de ello siguen detectándose DDC en el segundo semestre (35% del total).

Maniobra de Ortolani: debe realizarse en la mesa de exploración con el niño relajado. Con las rodillas y caderas en flexión, se coloca la mano del examinador abarcando el muslo y poniendo los dedos medios y índice en el trocánter mayor, y el pulgar a lo largo de la cara interna del muslo. Se hará con suavidad una maniobra de abducción de las caderas mientras se empuja el trocánter mayor hacia arriba y adentro. Es positiva si se nota un resalte, producido por la recolocación de la cabeza femoral. Cuando se suelta la cadera al acabar la maniobra, la cadera luxada se vuelve a salir del acetábulo.

Maniobra de Barlow: Se explora cada vez un miembro por separado. La posición es similar a la anterior, pero se abduce ligeramente el muslo a la vez que el pulgar presiona suavemente hacia afuera y se empuja axialmente la rodilla hacia abajo. Es positiva si se nota el resalte de la salida de la cabeza femoral del cotilo. La cadera vuelve a su sitio si dejamos la maniobra de provocación.

La radiografía de pelvis permite estudiar las estructuras óseas y las alteraciones que sobre ellas se produzcan, después de las cuatro a seis semanas de manifestada la laxitud articular, por esto es que su mayor rendimiento se logra cuando es obtenida después de los 2 meses de edad. Se observa pelvis centrada y fémures en posición neutra, inclinación del techo del acetábulo (ángulo acetabular $< 30^\circ$ a los 4-5 meses y 25° al año), posición adecuada de la cabeza femoral y los núcleos femorales deben ser de un tamaño similar.

La ultrasonografía de caderas es apropiada en los primeros meses de la vida y es superior a la Rx de pelvis, ya que permite visualizar la cabeza femoral cartilaginosa y el acetábulo, la forma dinámica de las caderas y su sensibilidad es del 100% para la DDC (5).

Con la finalidad de determinar la prevalencia de displasia del desarrollo de las caderas en lactantes menores de 6 meses, que acudieron al Control del niño sano a un consultorio particular del Hospital Alcívar de la ciudad de Guayaquil, desde el mes de agosto del 2000 a agosto del 2010.

PACIENTES Y MÉTODOS:

Se solicitaron radiografías de caderas a los pacientes que acudieron al control mensual entre el tercer y cuarto mes de vida, como screening de displasia de caderas. Desde el 1° de agosto del 2000 al 30 de agosto del 2010 se realizaron 127 radiografías de caderas en el Departamento de Imágenes del Hospital Alcívar.

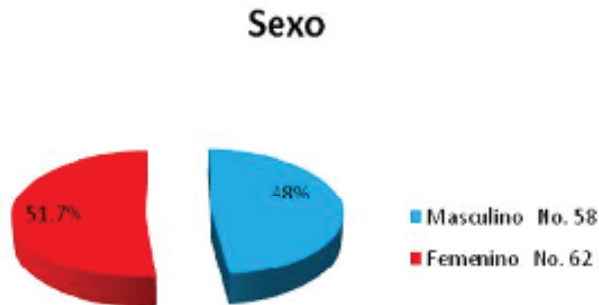
Este trabajo de investigación es de tipo descriptivo y prospectivo de prevalencia.

Se incluyeron a todos los pacientes que acudieron al control mensual del tercer y cuarto mes de vida, a quienes se les entregó una orden para una radiografía de caderas, en la que se solicitaba medir los ángulos acetabulares y como diagnóstico: Screening Displasia de Caderas.

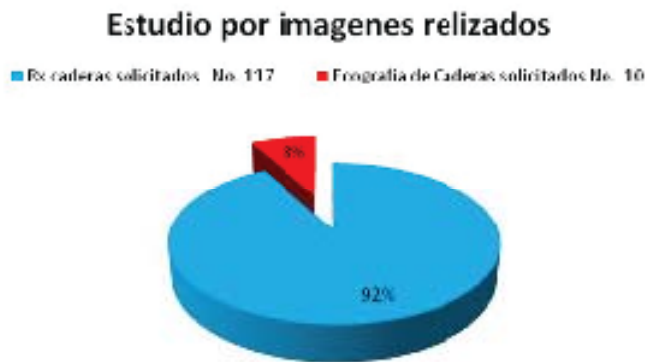Se elaboró una hoja de registro de datos y se estableció distribución porcentual de las siguientes variables: edad, sexo, antecedentes personales y familiares, Rx de caderas, Ecografía de caderas e informe radiológico.

RESULTADOS:

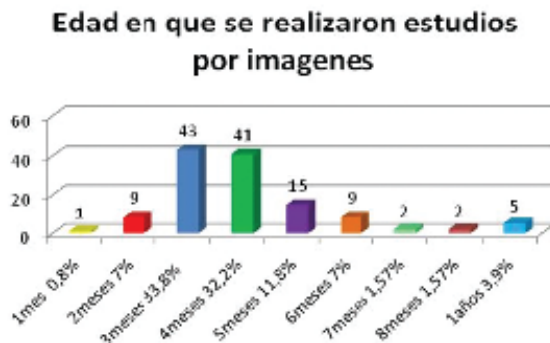Se realizó screening de displasia del desarrollo de caderas a 127 lactantes desde agosto del 2000 a agosto del 2010. 58 (48%) fueron sexo masculino y 62 (52%) sexo femenino.



A 10 (8%) pacientes menores de 3 meses se les solicitó ecografía de caderas y 117 (92%) pacientes se les realizó radiografía de caderas solicitándole medición de ángulos acetabulares.



Se solicitó radiografía de caderas a 117 pacientes entre los 3 y 4 meses de edad y a 10 pacientes antes de los 3 meses de edad por sospecha clínica. Sólo 85 (72%) de los 117 pacientes se realizaron la radiografía entre los 3 y 4 meses, el resto (32 pacientes) se realizaron después del 4to. mes.



3 (2,3%) de los 127 pacientes a quienes se les realizó screening para detectar displasia del desarrollo de caderas presentaron alteraciones en las imágenes radiológicas, corroborando el hallazgo clínico en 2 de los 3 pacientes. Tabla No. 1

TABLA No. 1 LACTANTES CON DISPLASIA DEL DESARROLLO DE CADERAS					
Nombre	Edad Pto	Sexo	Signos Clínico	Eco de Cadera	Rx de Cadera
ABF	3 meses Cesárea	M	Limitación Abducción	Cadera Derecha ↔ 41°	
				↔ 39°	
				Cadera Izquierda ↔ 47°	
				↔ 113°	
APA	4 meses Cesárea	F	Desnivel de pliegue interglúteo derecho más limitación abducción		Distancia de la articulación derecha con aumento de la línea Shenton e hipoplasia de cabeza femoral.
LRM	3 meses Cesárea RNPT 36 sem.	F	Control Sano		Cadera Derecha ↔ 43°
					↔ 52°
				Cadera Izquierda ↔ 46°	
				↔ 51°	

DISCUSIÓN

La displasia del desarrollo de las caderas es una patología que puede darse pre o postnatalmente y está determinado por factores mecánicos que actúan sobre la cadera y su aparato de sostén; que pueden ser normales o presentar una laxitud aumentada (1).

La patología puede iniciarse en etapa embrionaria con una hipoplasia del acetábulo que genera una cavidad cotiloidea insuficiente, aplanada, o poca cubierta del rodete cartilaginoso, que resulta incapaz de albergar y contener la cabeza femoral; ésta podría luxarse con cierta facilidad según el grado de incontinencia acetabular (8).

La incidencia varía según los distintos criterios diagnósticos, pero puede calcularse en un 10-20 por 1.000 nacimientos; en nuestro estudio fue de 2,3%, siendo el sexo femenino el predominante. El 50% de los casos de displasia del desarrollo de las caderas se diagnostica sólo por las maniobras de Ortolani y Barlow durante el periodo neonatal; a pesar de su baja sensibilidad y especificidad, la realización de los mismos durante el examen físico del recién nacido ha disminuido la incidencia de luxación congénita persistente de caderas (5,6).

La limitación de la abducción se muestra sensible (69%) y específica (54%) entre los 3-6 meses, como lo demuestran 2/3 de pacientes de este estudio, no así la asimetría de pliegues (7).

La radiografía de caderas tiene validez a partir de los 3 meses (4-5 meses) cuando ya se han calcificado los núcleos y suele visualizarse la cabeza femoral. El ángulo acetabular va disminuyendo progresivamente desde el nacimiento y debe ser $< 30^\circ$ a los 4-5 meses y de 25° al año de vida.

La ecografía de caderas es útil en menores de 3 meses ante cualquier sospecha clínica, en pacientes de alto riesgo (antecedente familiar, parto de nalgas, sexo femenino) con más de un factor y como control de casos ya diagnosticados. La ecografía visualiza el rodete acetabular cartilaginoso, que en un niño normal cubre un mínimo del 60% de la cabeza femoral y en el patológico es menor del 50% (2).

El tratamiento ortopédico se basa en mantener las caderas en flexión y abducción permanente por un periodo de 2 a 3 meses. Ante la positividad de la maniobra de Ortolani se derivará el paciente al ortopedista sin demora. En los casos de diagnóstico tardío (>6 meses) o en los que no responden al tratamiento ortopédico puede ser necesaria la cirugía correctora (8).

RECOMENDACIONES

El Comité de Expertos de la Academia Americana de Pediatría recomienda que el cribado o screening de la displasia evolutiva de cadera se efectuará:

- Maniobra clínica positiva (Ortolani y Barlow) en el periodo neonatal, el niño será remitido al ortopedista.
- Exploración de caderas (abducción y asimetrías) en todos los controles ulteriores de salud hasta el primer año de vida.
- Se realizará ecografía de caderas en el menor de 3 meses y radiografía de caderas en el mayor de 3 meses ante una exploración clínica anormal o dos de los tres factores de riesgos: sexo femenino, parto de nalgas, antecedente familiar de displasia del desarrollo de la cadera (9, 10).

BIBLIOGRAFÍA:

- 1.- Arce V. José, García B. Cristián. Displasia del Desarrollo de Caderas. ¿Radiografía o Ultrasonografía?. ¿A quiénes y cuándo realizar?. ¿Screening con métodos de Imágenes?. Rev. Chil. Pediatr. V. 71 N. 4 Santiago Jul. 2000.
- 2.- Dezateux C. Rosendahl K. Developmental dysplasia of the hip. Lancet 2007; 369: 1541-52.
- 3.- Sartoris DJ: Diagnosis of bone and joint disorders. W.B. Saunders Company, Philadelphia. 3rd Ed. 1995; 4067-94.
- 4.- Aronsson DD, Goldberg MJ, Kling TF, Roy DR: Developmental dysplasia of the hip. Pediatrics 1994; 94: 201-8.
- 5.- Fuentes Díaz A, Sánchez Navas L, Andreu Viladrich R. Factores de riesgo perinatal y obstétrico para luxación congénita de cadera. An. Esp. Pediatr 1997, 46 (1): 29-32.
- 6.- Gelfer P, Kennedy K. Developmental Dysplasia of the Hip. J. Pediatr Health Care (2008). 22, 318-322.
- 7.- Álvarez C. Santana O. Asimetría de pliegues, signo equívoco para el diagnóstico de la Displasia del Desarrollo de la cadera. www.sld.cu. 2007.

8.- Sánchez Ruiz-Cabello J. Cribado de la Displasia Evolutiva de Cadera. PrevInfad (AEPap)/PAPPS infancia y adolescencia. Octubre 2006. 1-10

9.- Recomendaciones de la Canadian Task Force on Preventive Health Care. www.ctfphc.org/Tables/DDH_

[tab.htm](#)

10.- Guía de práctica clínica de la American Academy of Pediatrics. www.aappolicy.aappublications.org/cgi/

[content/ful/pediatrics;105/4/896.](#)